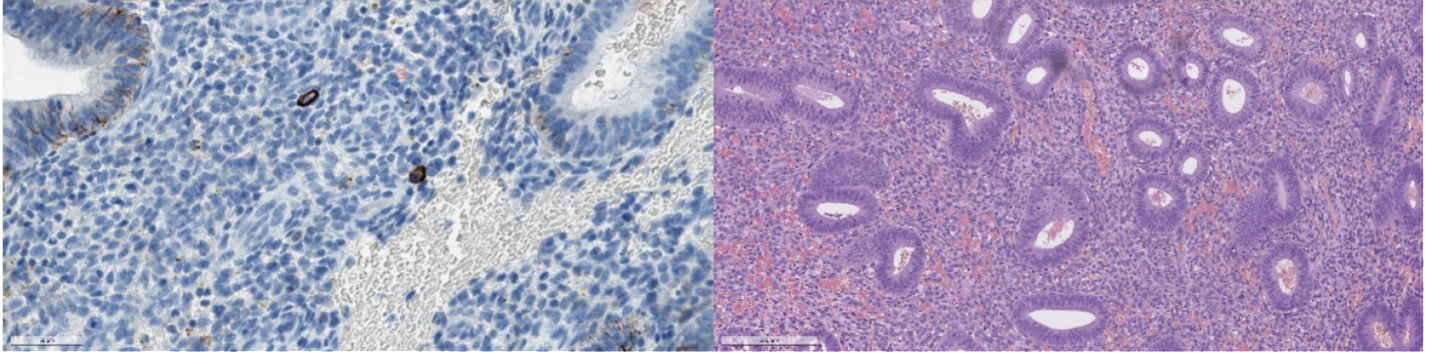




Результаты исследований

Пациент
Заказ

Пол женский Возраст

Показатель	Результат	Референсный интервал
Гистологические исследования		
[01204] Комплексное гистологическое и иммуногистохимическое (ИГХ) исследование при подозрении на хронический эндометрит (H&E+CD138) - биоптат эндометрия		
Комплексное гистологическое и иммуногистохимическое (ИГХ) исследование при подозрении на хронический эндометрит (H&E+CD138)	Выполнено иммуногистохимическое исследование с соответствующим окрашиванием маркеров в контрольных срезах CD138(B-A38) 0-2 клетки в поле зрения при 400х; среднее количество плазматических клеток на 10 полей зрения: 1.	
Микрофотография		
		
Макроскопическое описание	Соскоб в виде бурых кровянистых масс, в виде серых масс.	
Микроскопическое описание	Эндометрий со слабоизвитыми железами, фиброзированной стромой с формированием концентрических перигландулярных структур. Отмечается очаговая лимфо-гистиоцитарная перигландулярная и периваскулярная инфильтрация с наличием плазматических клеток.	
Патологоанатомическое заключение	Хронический неспецифический эндометрит. Эндометрий фазы пролиферации.	



Врач КДЛ: Аряева Д.А.,
Печёрина Е.Ю.